© Het Oogziekenhuis Rotterdam, juli 2025

Schiedamse Vest 180
3011 BH Rotterdam
T +31 (0)10 401 77 77
www.oogziekenhuis.nl

Verlamming van de gelaatszenuw (facialisparese)

De zevende hersenzenuw of nervus facialis heeft een linker- en een rechtertak die ieder de beweeglijkheid van de spieren van één helft van het gelaat verzorgen. Deze zenuw kan door een aantal oorzaken uitvallen. De meest voorkomende oorzaak is een virusinfectie, er wordt dan gesproken van een Bellse parese. Deze aandoening gaat bij het merendeel van de patiënten binnen 6 weken vanzelf over. Er zijn een groot aantal andere oorzaken, zoals een beroerte (CVA), of een tumor die op de zenuw drukt.
Wanneer een facialisparese niet binnen 6 weken spontaan geneest is neurologisch onderzoek naar de oorzaak nodig.

Oogheelkundige gevolgen van een facialisparese

1. Laagstand of naar buiten kantelen van het onderooglid
Wanneer de gelaatzenuw uitvalt functioneren alle spieren aan een kant van het gezicht minder goed. Hierdoor gaat de aangedane helft van het gezicht hangen. Dit is vaak te zien aan de mondhoek, maar ook aan het onderooglid, dat te laag gaat hangen en soms naar buiten kantelt.

2. Tranen en uitdroging van het oog
Door de verlamming vermindert de knijpkracht van de spier die het oog moet sluiten, waardoor het oog vaak niet goed meer sluit. Normaal raakt het bovenooglid bij iedere knipperbeweging het onderooglid, de rand van het bovenooglid wordt daardoor bevochtigd door de tranen die op de onderooglidrand staan. Vervolgens worden de tranen over het hoornvlies uitgesmeerd wanneer het ooglid omhoog gaat.

Doordat het bovenooglid tijdens knipperen het onderooglid niet meer raakt droogt het oog uit. Dit geeft irritatie en een zandgevoel. In ernstige gevallen kan het hoornvlies beschadigd raken.

Wanneer het hoornvlies uitdroogt geeft dit via een reflex een signaal naar de traanklier om meer tranen te maken (die dan vervolgens niet goed over het hoornvlies worden geveegd). Bij een facialisparese kunnen dus door het niet goed sluiten van het oog tegelijkertijd zowel traanklachten als uitdroging bestaan.

De traanklachten worden bovendien veroorzaakt doordat de traanpomp niet werkt. Normaal worden de tranen die gemaakt worden in de traanklier uit het oog weggepompt, de traanwegen in. (De uitmonding van het afvoerkanaal is op het onderooglid te zien

als een klein openingetje aan de neuskant.) De traanpomp wordt aangedreven door bewegingen van het onderooglid tijdens knipperen. Wanneer de sluitspier van het oog niet goed functioneert werkt ook de traanpomp niet goed meer.

Het tranen ontstaat bij een facialisparese dus door het volgende mechanisme:
niet sluiten oog > uitdroging hoornvlies > reflex naar traanklier > meer traanproductie door de traanklier > defecte spier onderlid > tranen worden niet weggepompt > tranen lopen over ooglidrand.

3. Een droog oog
Ook kan bij de facialisparese een droog oog voorkomen. De zenuw naar de traanklier loopt in het eerste deel van zijn traject met de nervus facialis mee. Bij een beschadiging van de zenuw in dit traject wordt ook de zenuwvoorziening van de traanklier uitgeschakeld.

Behandeling met kunsttranen en afsluiten van het oog

Wanneer er mogelijk een Bellse parese bestaat kan spontaan herstel worden afgewacht. In die periode moet uitdroging van het oog worden voorkomen door behandeling met onder andere:

- kunsttranen of ooggel overdag
- een bril overdag die het oog enigszins afsluit (eventueel met een klepje aan de zijkant) ooggel of oogzalf in de nacht
- in de nacht zalf in het oog en eventueel een verband op het oog
- in de nacht een horlogeglasverband. Dit is een oogpleister met een plastic ruitje waardoor er voor het oog een soort vochtig kamertje ontstaat. Het glaasje van een horlogeglasverband hoort dan ook beslagen te zijn.

Behandeling met een gouden gewichtje in het bovenooglid

Wanneer de kans op spontaan herstel klein is en er klachten zijn ten gevolge van uitdroging van het hoornvlies kan getracht worden de sluitfunctie van het oog te verbeteren door een gouden gewichtje in het bovenooglid te plaatsen. Hieronder ziet u twee van deze gewichtjes afgebeeld, van 1,0 en 1,6 gram.



Een gouden gewichtje werkt niet bij iedereen, en ook verschilt het benodigde gewicht. Om dit na te gaan worden verschillende proefgewichtjes (variërend tussen de 0,8 en 2,0 gram) op het bovenooglid geplaatst met dubbelzijdig klevende plakband. Wanneer blijkt dat de sluitfunctie hierdoor verbetert stellen we u voor een gewichtje in het ooglid te plaatsen.

De operatie waarmee dit gedaan wordt duurt 20 minuten. Het ooglid wordt met twee kleine injecties verdoofd. Dan wordt er een kleine snee in de huidplooi van het bovenooglid gemaakt. Het gekozen gewichtje wordt in het ooglid geplaatst, juist boven de lidrand, en vastgehecht. De wond wordt met een doorlopende hechting gesloten. De hechting kan na 5 dagen worden verwijderd.

Bijwerkingen en complicaties van een gouden gewichtje:

- spontane uitstoting komt zelden voor
- door het gewichtje gaat het bovenooglid wat lager staan. Soms gaat het hierdoor storend voor de pupil hangen. Het gewichtje kan dan worden verwijderd.
- door het gewichtje wordt het bovenooglid dikker, wat cosmetisch enigszins storend is
- en tenslotte: soms verminderen de afwijkingen van het hoornvlies en de klachten niet ondanks het gewichtje.

Bij problemen kan het gewichtje even eenvoudig worden verwijderd als het werd geplaatst.

Behandeling van een lage stand van het onderooglid

Een laagstaand of naar buiten gekanteld onderooglid wordt gecorrigeerd met een operatie waarbij het ooglid in de buitenooghoek wordt losgemaakt en opnieuw aan de rand van de oogkas wordt vastgehecht. Deze operatie heet *laterale tarsale strip procedure*. De ingreep wordt onder plaatselijke verdoving verricht (met 2 injecties in de buitenste ooghoek) en duurt een half uur. Hieronder ziet u de methode.





Links: er wordt een snee direct onder het buitenste deel van de onderooglidrand gemaakt.
Rechts: de huid en onderliggende spier worden losgemaakt.

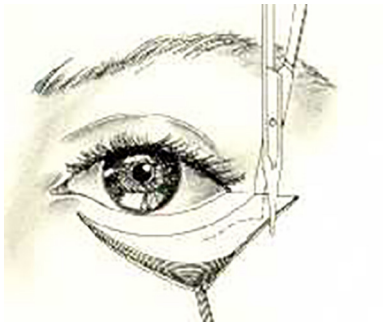



Links: het ooglid wordt bij de rand van de oogkas losgemaakt.
Rechts: van het buitenste stukje ooglid wordt een stripje gemaakt.



Links: het ooglid wordt opnieuw aan de rand van de oogkas vastgehecht.
Rechts: de wond wordt gesloten.

Bijwerkingen en complicaties van correctie van het onderooglid

- Het is niet altijd mogelijk alle laagstand te corrigeren.
- Een zwelling in de buitenooghoek door ontsteking van de diepe hechtingen komt (zelden) voor.

Behandeling van een lage stand van het onderooglid

Een laag staand of naar buiten gekanteld onderooglid wordt gecorrigeerd met een operatie waarbij het ooglid in de buitenooghoek wordt losgemaakt en opnieuw aan de rand van de oogkas wordt vastgehecht. Deze operatie heet *laterale tarsale strip procedure*. De ingreep wordt onder plaatselijke verdoving verricht (met twee injecties in de buitenste ooghoek) en duurt een half uur. Hiernaast ziet u de methode.

Bijwerkingen en complicaties van correctie van het onderooglid

- Het is niet altijd mogelijk alle laagstand te corrigeren.
- Een zwelling in de buitenooghoek door ontsteking van de diepe hechtingen komt (zelden) voor.

Nieuwe ontwikkelingen

1. Botankertjes
Bij een facialisparese bestaat er vaak ook een lage stand van het aan de neuskant gelegen deel van het onderooglid. Dit is lastig te corrigeren omdat dit deel van het ooglid niet goed aan het bot kan worden bevestigd. Recent zijn we begonnen met de toepassing van speciale botankertjes (kleiner dan 3 mm) om dit deel van het ooglid hoger te plaatsen door middel van fixatie van het ooglid door middel van een hechtdraad naar een botankertje in het bot van de oogkas. Deze methode is nog te nieuw om al resultaten te kunnen melden.

2. Overhechting van het onderste deel van het hoornvlies met bindvlies (conjunctiva-overhechting)
Wanneer ondanks een gouden gewichtje en correctie van de positie van het onderooglid ernstige uitdroging van het onderste deel van het hoornvlies blijft bestaan kan dit worden behandeld met een conjunctiva-overhechting. Bij deze operatie wordt de bedekkende laag (het epitheel) van het onderste deel van het hoornvlies onder het niveau van de pupil verwijderd. Hierna wordt het bindvlies (dat normaal onzichtbaar is en het oogwit bedekt) losgemaakt en over dit deel van het hoornvlies gehecht. Doordat het bindvlies veel

minder gevoelig is voor uitdroging dan het hoornvlies neemt de kans op een zweer van het hoornvlies door uitdroging af en verminderen bovendien de klachten van irritatie en pijn. Deze operatie wordt niet door de afdeling oculoplastische chirurgie maar door de hoornvliesafdeling verricht. Wanneer u mogelijk voor deze ingreep in aanmerking komt wordt u naar deze afdeling verwezen. De oogartsen daar bepalen (afhankelijk van de afwijkingen en van uw algehele conditie) of ze het eens zijn met de indicatie en of het beter is de ingreep onder plaatselijke verdoving te verrichten (met een verdovingsinjectie achter het oog) of onder algehele anesthesie.

Bijwerkingen en complicaties van conjunctiva-overhechting:
De meest voorkomende complicatie is gedeeltelijke terugtrekking van de overhechting. Ook kan het voorkomen dat het transplantaat niet aanslaat, waardoor de operatie voor niets is verricht.
De eerste maanden na de operatie blijft het onderste deel van het hoornvlies rood. Dit wordt geleidelijk minder, maar het onderste deel van het hoornvlies blijft altijd wat grijzig van kleur.

Tarsorraphie

In het verleden werd vaak getracht de uitdroging van het oog te beperken door het de oogleden in de buiten ooghoek - en eventueel ook in de binnenooghoek - gedeeltelijk aan elkaar te hechten. Deze operaties heten beiden tarsorraphie. De ingrepen geven in het algemeen weinig verbetering van de oogsluiting maar zijn wel cosmetisch lelijk. Tarsorraphie wordt door ons dan ook alleen maar toegepast wanneer er ondanks een gouden gewichtje, correctie van de positie van het onderooglid en conjunctiva-overhechting toch ernstige uitdroging van het hoornvlies blijft bestaan.

Correctie van een lage stand van de wenkbrauw

Ook de wenkbrauw kan door de facialisparese lager gaan hangen. De eenvoudigste en meest gebruikte methode om dit te corrigeren is het verwijderen van een reep huid direct boven de wenkbrauw en sluiten van de wond. Dit kan onder plaatselijke verdoving gebeuren, de ingreep duurt 30 tot 45 minuten. Nadeel: ook als de wond zo nauwkeurig mogelijk gehecht wordt ontstaat er een litteken boven de wenkbrauw dat - afhankelijk van uw wondgenezing - meer of minder zichtbaar is.

Er bestaan andere methodes om de wenkbrauw hoger te plaatsen, zoals de endoscopische browlift. Hierbij wordt via enkele kleine sneetjes in het voorhoofd juist onder de haargrens de wenkbrauw met hechtingen onder de huid omhoog getrokken. Er is echter (nog) niet aangetoond dat deze operatietechniek bij de facialisparese effectief is. Ook wordt deze ingreep momenteel vaak niet door de zorgverzekeraars vergoed.

Correctie van een lage stand van de mondhoek

Wanneer de mondhoek hangt kan de plastisch chirurg dit corrigeren. Ook zijn er neurochirurgische operaties waarmee getracht wordt de niet meer functionerende zenuw te herstellen door middel van transplantatie van andere zenuwen. De resultaten hiervan zijn vaak teleurstellend, bovendien duurt het - door het trage herstel van zenuwen - lang voor een eventueel resultaat optreedt.

Andere problemen bij een facialisparese

1. Abnormale zenuwingroei (aberrante reinnervatie)
Bij een langdurige bestaande verlamming kan herstel optreden door ingroei van een andere zenuw. Dit kan verschillende problemen veroorzaken, zoals een dichttrekkend oog, dichtgaan van het oog tijdens kauwen of tranen tijdens eten. Behandeling hiervan is in het algemeen moeilijk omdat dit snel leidt tot uitdroging van het oog. Bij ernstige gevallen kan het dichtknijpen soms behandeld worden met tijdelijk werkende injecties met een spierverlammend middel (botulinumtoxine). Ook dit kan uitdroging veroorzaken.

2. Het tranen
Zoals genoemd berusten de traanklachten voor een groot deel op het niet meer werken van de traanpomp. De normale traanwegoperaties waarbij de afvoergangen wijder worden gemaakt werken daarom bij een facialisparese vrijwel nooit. De enige mogelijkheid om het tranen te verhelpen is het plaatsen van een glazen traanwegprothese tussen de ooghoek en de neus. Doordat een dergelijke traanwegprothese niet spontaan op zijn plaats blijft zitten zijn heroperaties vooral de eerste twee jaar vaak nodig. U moet deze ingreep dan ook alleen overwegen wanneer u zeer veel last van het tranen heeft.

Meer info

Heeft u na het lezen van deze folder nog vragen, dan kunt u contact opnemen met planning OCPL via het telefoonnummer: 010 402 3310.
De afdeling is bereikbaar van maandag tot en met vrijdag tussen 08.30 en 16.30 uur.

De informatie in deze folder kunt u terugvinden op www.oogziekenhuis.nl.